

Brachycephalic Obstructive Airway Syndrome (BOAS)

-Vad vet vi idag?

Dokumentet togs fram 2018

Granskat senast 2021

En frågeställning inkom till Normgruppen avseende preoperativa bedömningskriterier inför BOAS kirurgi. Normgruppen beslutade att ge uppdrag till en arbetsgrupp att göra en sammanställning av de senaste rönen då det är ett område där det publicerats flera intressanta artiklar de senaste åren.

De raser som i första hand drabbas av andningsproblem i samband med en avelsselektion mot kortad skalle och kort nos är mops, fransk och engelsk bulldog. Djurägare till trubbnosar rapporterar i varierande grad värme-, stress- och motionsintolerans, snarkningar, inspiratorisk dyspné och i allvarliga fall, cyanos och kollaps.

Anatomiska avvikelser hos de brachycefala raserna

Kort skalle

Den korta nosen ger komprimerade övre luftvägar och strukturella förändringar i svalget (5,23). Näshålan är för trång för att rymma det givna innehållet, aberranta concher återfinns kranialt och kaudalt i utrymmen i näshålan som normalt är luftförande. Dessa benämns beroende på lokalisering; rostral aberrant turbinates (RAT), respektive caudal aberrant turbinates (CAT) (4,18).

RAT återfinns vid DT och rhinoskopi undersökning hos nästan samtliga mopsar i en studie och hos en majoritet av de franska bulldogar som undersöktes (18). Samma studie visade att caudal aberrant turbinates, CAT (se bild) återfinns hos en majoritet av de undersökta hundarna. Dessa onormala concher uppvisade dessutom kontaktytor mellan varandra där normalt ingen kontakt ska finnas, vilket leder till ytterligare obstruktioner.

Stenotiska näsborrar

Stenos av näsborrar på tre nivåer (4,10).

- 1) Den för ögat synliga förträngningen av både den horisontella och vertikala öppningen gör den till en smal slits. Den laterala delen av näsvingen är förstordad och pressar ihop näsborren.
- 2) Stenos i vestibulum då plica alaris terminala del är överdimensionerad.
- 3) Den terminala delen av plica alaris är därtill onormalt immobil och kan inte abduceras för att vidga vestibulum.

Hyperplasi av mjuka gommen

Traditionellt har en lång mjuk gom diskuterats men senare studier har även påvisat en histologiskt förändrad och förtjockad lång mjuk gom (2,4,5,7). Förtjockningen bidrar till ytterligare obstruktion av nasofarynx.

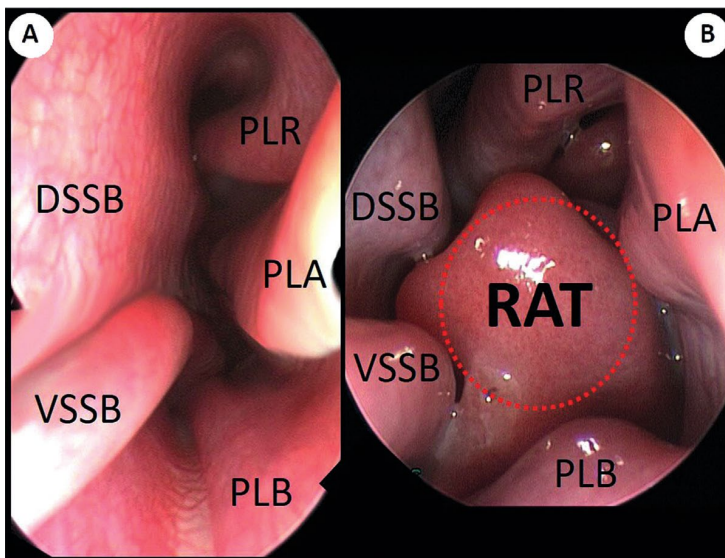
Larynx

Larynxpatologi såsom ödem i mukosan, everterade sacculae och larynxkollaps anses vara sekundära till det turbulenta luftflödet och det kroniskt ökade negativa trycket i farynx (5,10).

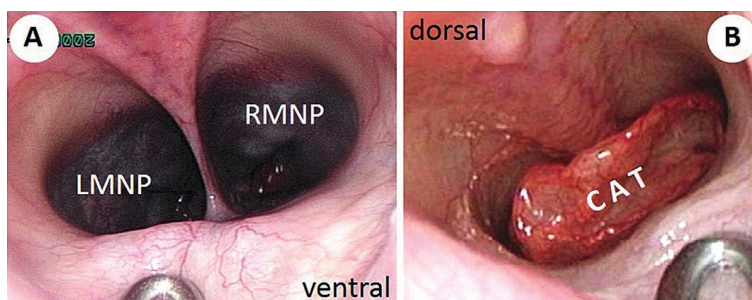
Trakea och bronker

Trakealhypoplasi och bronkkollaps (5) finns beskrivet, men det är inte klarlagt i vilken utsträckning det bidrar till respirationsproblemen vid BOAS.

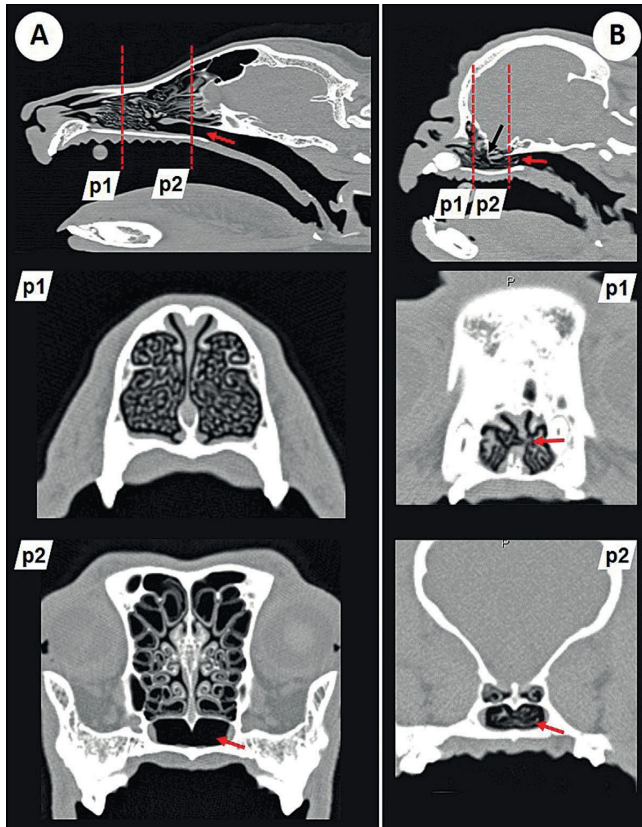
Anatomibilder



Anterior rhinoscopy in a normocephalic dog (German Shepherd; A) and a brachycephalic dog (French Bulldog; B). The endoscopic view from the vestibulum nasi into the left nasal cavity ("5-fold-view") showing the ventral septal swell body (VSSB), dorsal septal swell body (DSSB), plica recta (PLR; straight fold), plica alaris (PLA; alar fold), plica basalis (PLB; basal fold), and rostral aberrant turbinate (RAT). In the French Bulldog, a huge rostrally growing RAT arising from the concha nasalis media is obstructing several nasal meatus. Note the multiple points of mucosal contact.



Posterior rhinoscopy showing the view from the nasopharynx at the level opening of the auditory tube (120° rigid optic). In the normocephalic dog (German Shepherd; A), both meatus nasopharyngei (left and right MNP) separated by the caudal nasal septum are visible, whereas in the brachycephalic dog (Pug; B) the view into both MNPs is blocked by a large caudally growing aberrant turbinate (CAT).



Comparative parasagittal CT images of a normocephalic (German Shepherd; A) and a brachycephalic dog (Pug; B). Planes p1 (concha nasalis ventralis; CNV) and p2 (meatus nasopharyngeus; MNP) are marked. Note the free MNP in the normocephalic dog (A; red arrow) and the extremely reduced size of the nasal cavity and the very small CNV in the Pug (B; red arrow). Because of a lack of sufficient space, endoturbinates 2 (black arrow) could not expand rostrally and had to turn caudally as caudal aberrant turbinate (CAT) obstructing the MNP (B; red arrows). The frontal sinus is missing in the Pug. Note the ligree structure of the CNV in the German Shepherd (p1). In the Pug, there is a low degree of branching and a marked deviation of the nasal septum (p2; red arrow). In the German Shepherd, the lumen of the MNP at the level of the choanae is free (red arrow). In the Pug, CAT originating from the concha nasalis media extend caudally and obstruct the MNP (red arrow).

Bilder från:

A Novel Approach to Brachycephalic Syndrome Evaluation of Anatomical Intranasal Airway Obstruction. Gerhard U. Oechtering, Sabine Pohl, Claudia Schlueter, Johanna P. Lippert, Michaele Alef, Ingmar Kiefer, Eberhard Ludewig, and Riccarda Schuenemann

Small Animal Department, Ear, Nose and Throat Unit, Faculty of Veterinary Medicine, University of Leipzig, Leipzig, Germany

Diagnostik

Kliniska symtom

Djurägare rapporterar i studier om symtom från luftvägar, magtarmstörning, ansträngningsintolerans, värmekänslighet och sömnbesvär (20,22). Dysfagi, kräkningar och regurgitation är vanliga symtom hos de brachycefala raserna (10) ffa hos fransk bulldog. En teori är att det negativa intrathorakala trycket ska bidra till detta genom ökad reflux (5).

Omfattning och intensitet av symtomen varierar från individ till individ. På kliniken har bedömningen av den brachycefala hunden traditionellt baserats på djurägarens upplevelse av hundens symtom. Det flesta behandlingsuppföljningar av BOAS baseras på djurägarens bedömning. Studier visar dock att ägare till hundar med BOAS symtom i många fall inte kunnat identifiera dessa symtom (13,20).

Resultaten av dessa studier pekar på att vi måste hitta ett mer objektivet test för att kunna bedöma BOAS-patienter och för att kunna utvärdera de behandlingsmetoder vi idag använder (15). Ett lättanvänt, objektivet test skulle även kunna hjälpa uppfödare av brachycefala raser att hitta lämpliga individer till sitt avelsarbete (14).

Funktionstester

Idag finns tester framtagna för att objektivet kunna bedöma den brachycefala hundens funktionsduglighet och graden av BOAS symtom. De tester man tagit fram är: Whole- Body Barometric Pletysmography (WBBP), 6-minute walk test (6MWT) samt 1000-meter walk test.

Whole- Body Barometric Pletysmography

WBBP beskrivs som ett icke invasivt test för att objektivet bedöma individens respirationsfunktion (13,15,26). Testet kan utföras på vakna hundar och har visat sig ha god tillförlitlighet vid bedömning av brachycefala hundars respiration. WBBP genomförs i en specifik kammare där respirationens påverkan på det omgivande barometriska trycket registreras. WBBP finns vad författarna erfar i dagsläget inte att tillgå i Sverige.

WBBP har använts för att ta fram ett index som kan användas för att mäta omfattning av BOAS symtom hos en individ (0-100%) (13). Ju högre BOAS index desto allvarligare sjukdom. BOAS index har även använts för att utvärdera kirurgisk behandling av BOAS (14).

En studie (13) visar på en korrelation mellan ökad grad av trånga näsborrar, ökat Body Condition Score (BCS) och högre BOAS index.

6-minute walk test (6MWT)

För bedömning av hundars funktionalitet vid submaximal ansträngning har ett 6MWT tagits fram (1,12). Testet har även använts för att bedöma ansträngningstoleransen hos hundar med hjärtsvikt och hundar med nedsatt lungfunktion (1,25). Vid utvärdering av 6MWT har man visat på en korrelation mellan grad av BOAS och hur långt individen går vid testet.

Hunden promeneras av ägaren med slappt koppel i en korridor. Hunden tillåts gå sin egen takt under testet. Den totala distansen hunden gått under sex minuter mäts och noteras. För att standardisera testet noteras med fördel även rumstemperatur och korridorens längd.

Testkorridoren bör vara en lugn miljö utan distraktioner. Hjärtfrekvens, andningsfrekvens, kroppstemperatur, slemhinnefärg, andningsljud från övre luftvägar noteras före och precis efter testet.

Belastningstester kan användas för jämförande bedömning pre-, och postoperativt samt som komplement för att objektivt kunna bedöma BOAS-patientens funktionalitet vid vardaglig ansträngning.

1000-meter walk test

För att objektivt bedöma hundars förmåga att tolerera ansträngning och förmåga att återhämta sig efter ansträngning har ett 1000 meter gångtest använts (12). Testet används av bland andra Finska kennelklubben som en officiell hälsoundersökning av brachycefala raser (6).

Testet utförs på en i förväg uppmätt bana/korridor. För att kunna jämföra testresultat noteras omgivningstemperatur vid testtillfället. Ägaren, eller annan för hunden känd person, promenerar med hunden i koppel. Testet avslutas när hunden gått 1000 meter eller när tiden passerat tolv minuter. Hjärtfrekvens, andningsfrekvens, kroppstemperatur, slemhinnefärg och andningsljud från övre luftvägar noteras före och efter testet, och därefter var femte minut till dess att samtliga parametrar normaliserats. För godkänt resultat skall hunden återhämta sig inom 15 minuter efter avslutat test. En studie har visat att friska kontrollindivider med god marginal klarar tidsgränserna för testets olika delar (12). Testet är sannolikt svårt att utföra i klinikmiljö på grund av utrymmesbrist.

En studie på Engelsk bulldog visar att resultatet av testet korrelerar väl med den kliniska graden av BOAS (12). Diskussionen har handlat om att brachycefala hundar har en nedsatt termoreglering på grund av försämrat luftflöde genom nosen och därmed har en nedsatt förmåga att klara ansträngning (3).

Övriga bedömningsgrunder

Utöver funktionstester har ett subjektivt graderingssystem föreslagits (15). Det baseras på bedömning av: andningsljud från övre luftvägar vid vila/efter ansträngning, typ av andning efter ansträngning samt tecken på cyanos/dyspné i vila. Beroende på bedömningen klassificeras individens symtom som milda till grava (0-3). Grad 0 och 1 har kallats BOAS – och grad 2-3 BOAS +. Hundar med BOAS+ bedöms ha markanta symtom från luftvägarna.

Frågeformulär för bedömning och uppföljning av BOAS patient

Ett frågeformulär riktat till djurägare inför BOAS bedömning och postoperativt uppföljning finns att tillgå från:

<http://journals.plos.org/plosone/article?id=10.1371/journal.pone.0130741>

Bilddiagnostik

Röntgen, fluoroskopi, DT och rhinoskopi är bra hjälpmedel vid utvärdering av luftvägarna hos de här patienterna (5,6,23).

- DT undersökning av skalle och nacke ger en detaljerad utvärdering av näsborrar, vestibulum, näshåla samt naso- och oropharynx.
- Rhinoskopi och retrograd endoskopi ger bra utvärdering av nasofarynx samt eventuell förekomst av CAT.
- Thoraxröntgen är användbart för att utesluta aspirationspneumoni och eventuellt hiatusbråck.
- Förekomst av larynxkollaps och everterade sacculae utvärderas vid en dynamisk undersökning på sövd patient.

Behandling

Stenotiska näsborrar

Traditionellt har kilplastik och suturering av ala nasi gjorts för att vidga näsborren. Det finns också beskrivet tekniker där näsborren vidgas med Trader's nosplastik (28) och vestibuloplastik för att ytterligare öka flödet av luft. Denna innebär att en del av den dorsomediala och kaudala delen av ala avlägsnas (13) och resultatet är en vid och öppen vestibulum.

Turbinektomi

För att avlägsna abnorma turbinater och concher har laserkirurgiska metoder utvecklats med goda resultat (19,24).

Lång hyperplastisk mjuk gom

Att förkorta mjuka gommen genom att avlägsna den bakre delen adresserar inte problemet att mjuka gommen är förtjockad. En teknik för att förkorta och volymsreducera mjuka gommen är folded flap palatoplasty, FFP (4). Vid FFP tunnas gommen ut genom att den orofaryngeala mukosan och underliggande vävnad avlägsnas. Gommen förkortas därefter genom att den viks och sutureras.

Resektion av everterade sacculae

Flera metoder för att avlägsna everterade sacculae finns beskrivna. I studier som publicerats på senare tid ifrågasätts effekten av att avlägsna dessa (5). Resektion är förknippat med komplikationer (8,16) varför några författare (5) enbart rekommenderar avlägsnande av everterade sacculae om de utgör en betydande obstruktion.

Larynxkollaps

Kirurgisk behandling av larynxkollaps rekommenderas av några författare enbart efter att näsborrar och gom korrigerats med otillräckligt resultat (5). Det finns studier som visar att graden av larynxkollaps inte har inverkan på det postoperativa resultatet (14,27), vilket går emot tidigare uppfattningar.

Trakeostomi

Temporär preoperativ trakeostomi anses inte nödvändigt (5), dessutom har det visats att komplikationsrisken är hög (17).

Dokumenterade prognostiska faktorer

Det finns ett antal faktorer som kan påverka graden av andningssvårighet hos de brachycephala patienterna och hur utfallet av kirurgin kommer att bli.

- Ålder påverkar prognosen, där tidig symtomdebut innebär en sämre prognos. Studier visar att hundar som får symtom tidigt i livet är mer benägna att ha större kongenitala anomalier i övre luftvägarna. I en studie sågs att 46 % av hundarna med larynxkollaps var under 2 år gamla (14).
- Övervikt är en riskfaktor för att utveckla BOAS. En överviktig hund har 1,9 gånger högre risk att utveckla BOAS än en normalviktig hund av samma ras (14,21).
- Undervikt är också en faktor att ta hänsyn till. Hundar med kraftig BOAS har ofta symptom från magtarmkanalen, de regurgiterar och kräks eller har svårt att äta på grund av den påverkade andningen. I en studie sågs att 74 % av patienterna med BOAS även hade måttliga/kraftiga symptom från magtarmkanalen (11,14). Undervikt sekundärt till magtarmstörningar utgör därmed en riskfaktor för dåligt postoperativt resultat.
- Noslängden och halsbredden påverkar också prognosen. I en studie med 700 hundar såg man att en kortare nos ökar risken för att utveckla BOAS. En tjock hals ökade också risken för att utveckla BOAS (vilket också har setts hos människa) (21).
- Stor förekomst av aberranta turbinater påverkar det postoperativa resultatet negativt i mycket hög grad (18).
- Vilken typ av korrektiv kirurgi som utförs påverkar också den postoperativa prognosen. Det finns en skillnad mellan operation med enbart traditionell kirurgi

(kilresektion av ala nasi, förkortning av mjuka gommen) jämfört med modifierad kirurgi (Traders alaplastik, vetibuloplastik och folded flap palatoplastik). De senare har bättre prognos (14,19).

Perioperativa bedömningskriterier

Att använda en pletysmograf är det bästa sättet att på ett snabbt och icke invasivt sätt mäta hur mycket syre hunden får i sig, hur stora andetag den tar etc. Vad vi vet finns det ingen klinik i Sverige som ännu har införskaffat en pletysmograf.

För att se om en patient har aberranta turbinater kan en rhinoskopi eller en datortomografi utföras. I en studie med 132 brachycephala hundar sågs att 90,9% av mopsarna, 56,4% av de franska bulldoggarna samt 36 % av de engelska bulldoggarna hade rostrala aberranta turbinater och att 66,7% hade kaudala aberranta turbinater. I samma artikel ansågs de aberranta turbinaterna vara en orsak till sämre postoperativa resultat och där rekommenderades LATE-kirurgi av turbinaterna (18). Oss veterligen finns det i dagsläget ingen i Sverige som utför LATE-kirurgi.

Det finns de som rekommenderar att man i samband med den eventuella kirurgin även gör en gastroskopi. Vanligt förekommande fynd är esofagit, esofageal deviering, atoni i cardia, gastroesofageal reflux, hiatus bråck, slemhinnehyperplasi i pylorus, pylorus atoni, pylorus stenosis, inflammation i corpus eller antrum, diffus inflammation i duodenum mm. En studie från 2005 visade att 74 % av de brachycephala hundarna som uppvisade respiratoriska symtom också hade gastrointestinala symtom. I samma studie sågs att mer än 80 % av symtomen försvann 2-3 månader efter att den BOAS-korrigerande kirurgin utförts trots att den medicinska behandlingen satts ut (11).

Perioperativ thoraxröntgen kan göras för att kontrollera om hunden har aspirationspneumoni, däremot är det omtvistat huruvida man på en röntgenbild kan bedöma förekomst av trakealhypoplasi.

Man har sett att mops har ett mjukare brosk (chondromalaci). Det leder bland annat till en utplaning av trakea med ett slapt dorsalt ligament och även en ökad förekomst av kollaps av vänster huvudbronk. De franska bulldoggarna däremot har ett hårdare mer stenotisk brosk med små, ibland överlappande trakealringar och ett kort/stramt dorsalt ligament.

Det finns traditionellt två olika metoder för att bedöma förekomst av trakealhypoplasi. Dels TD/TI ratio av Harvey and Fink och dels TT/3R ratio av Coyne and Finglan (11). En studie från 2014 visar dock att metoderna inte är helt tillförlitliga (9).

Det finns många studier som påvisar att brachycephalerna inte enbart har problem från övre luftvägarna och i en stor undersökning från 2017 (*The Nationwide® Brachycephalic Breed Disease Prevalence Study. NationwideDVM.com*) gick man igenom försäkringsärenden från 1,27 miljoner hundar i USA under en nio-års period. Man tittade där på ett antal diagnoser och jämförde brachycephalerna med den övriga populationen och fann följande riskökningar

- Okulärt trauma: 137 %
- Malign hudneoplasi: 86 %
- Svampinfektion i huden: 95 %
- Pneumoni: 109 %
- Cornea ulcera: 377 %
- Värmeslag: 146 %
- Konjunktivit: 44 %
- Pyodermi: 43 %
- Otitis externa: 41 %
- Dermatit: 40 %
- Anal bursit: 21 %
- Benign hudneoplasi: 7 %
- Gastropati: 6 %
- Enteropati: 4 %
- Colit: 10 %
- Cystit: 22 %
- Klaffsjukdom: 18 %
- Arytmi: 14 %
- Patella luxation: 13 %
- Diskprolaps: 19 %
- Tandextraktion: 11 %

Reflektion

Ny kunskap bör påverka hur BOAS patienterna hanteras.

Trots att flera studier inom området ökat kunskapen om BOAS de senaste åren, kvarstår flera frågetecken att rätta ut. Det är inte fastlagt vilken av anomalierna som enskilt ger störst negativ effekt på respirationen.

Det är viktigt att utvärdera om den brachycephala patienten är multisjuk innan man tar ställning till om kirurgi ska utföras eller ej.

För att bedöma och behandla trubbnosarna på ett så korrekt sätt som möjligt rekommenderas, förutom en noggrann anamnes och klinisk undersökning, att ett funktionstest utförs både före och några månader efter eventuell kirurgisk åtgärd. Till exempel är 6MWT (se nedan) användbart i de flesta kliniska miljöer, och det skulle kunna vara ett sätt att utvärdera operationsresultatet.

Preoperativ thoraxröntgen, utökad diagnostik för att fastställa förekomst av aberranta turbinater (DT och rhinoskopi) bör ingå i de preoperativa bedömningskriterierna före BOAS

kirurgi. Detta för att ge så god information till djurägaren om prognosen som möjligt, och för att erbjuda rätt typ av behandling.

Modifierad multilevel kirurgi med radikal åtgärd av stenotiska näsborrar och folded flap palatoplastik har visats ge bättre resultat än traditionell kirurgi, varför denna rekommenderas. Det har också visats att även om den modifierade kirurgiska tekniken var mer framgångsrik så var majoriteten av hundarna fortsatt respiratoriskt påverkade (14,15).

LATE (laser assisted turbinectomy) är en relativt ny teknik för att minska resistensen i näshålan och vi ser fram emot fler utvärderande studier.

Ytterligare ett gravt hälsoproblem för den brachycefala individen, utöver andningssvårigheter, är oförmågan att termoreglera. Det avhjälpes inte med kirurgi.

Referenser

1. Boddy KN, Roche BM, Schwartz DS, et al. Evaluation of the 6-minute walk test in dogs. *Am J Vet Res* 2004, 65, 311-313.
2. Crosse KR, Bray JP, Orbell G, Preston CA. Histological evaluation of the soft palate in dogs affected by brachycephalic airway syndrome. *N Z Vet J* 2015, 63, 319-325.
3. Davis MS, Cummings SL, Payton ME. Effect of brachycephaly and body condition score on respiratory thermoregulation of healthy dogs. *J Am Vet Med Assoc* 2017, 251, 1160-1165.
4. Dupré G, Finjdi I, Oechtering G. Brachycephalic airway syndrome. In: Monnet E, ed *Small Animal Soft Tissue Surgery*. 1st ed, Chichester, UK, Wiley-Blackwell, 2013, 167-180.
5. Dupré G, Heidenreich D Brachycephalic syndrome *Vet Clin North Am Small Anim Pract* 2016, 46, 691-707.
6. The Finnish Kennel Club, Scientific Committee 2016/12/13. Conducting the walk test for brachycephalic breeds
7. Heidenreich D, Gradner G, Kneissl S, Dupré G Nasopharyngeal dimensions from computed tomography of pugs and french bulldogs with brachycephalic airway syndrome. *Vet Surg* 2016, 45, 1, 83-90.
8. Hughes JR, Kaye BM, Beswick AR Ter Haar G, Complications following laryngeal sacculotomy in brachycephalic dogs, *J Small Anim Pract* 2018, 59, 16-21.
9. Ingman J, Näslund V, Hansson K. Comparison between tracheal ratio methods used by three observers at three occasions in English Bulldogs. *Acta vet scand* 2014, 56, 79.
10. Koch DA, Arnold S, Hubler M, Montavon P. Brachycephalic syndrome in dogs. *Compend Contin Educ Vet* 2003, 25, 45-55.
11. Lodato DL, Hedlund CS. Brachycephalic airway syndrome: Pathophysiology and diagnosis, *Compend Contin Educ Vet* 2012 34, 7, E3.
12. Lilja-Maula L, Lappalainen AK, Hyytiäinen HK, Kuusela E, Kaimio M, et al. Comparison of submaximal exercise test results and severity of brachycephalic obstructive airway syndrome in English bulldogs. *Vet J* 2017,219, 22-26.
13. Liu NC, Adams VJ, Kalmar L, Ladlow JF, Sargan DR. Whole-body barometric plethysmography characterizes upper airway obstruction in 3 brachycephalic breeds of dogs. *J Vet Intern Med* 2016, 30, 3, 853-865.
14. Liu N-C, Oechtering G, Adams V J et al. Outcomes and prognostic factors of surgical treatments for brachycephalic obstructive airway syndrome in 3 breeds. *Vet Surg* 2017, 46, 271-280.
15. Liu NC, Sargan DR, Adams VJ, Ladlow JF. Characterisation of brachycephalic obstructive airway syndrome in French bulldogs using whole-body barometric plethysmography. *PLoS One*, 2015, 10, 6, e0130741.
16. Mehl ML, Kyles AE, Pypendop BH, Filipowicz DE, Gregory CR. Outcome of laryngeal web resection with mucosal apposition for treatment of airway obstruction in dogs: 15 cases (1992-2006). *J Am Vet Med Assoc* 2008, 233, 5, 738- 742.

17. Nicholson I, Baines S, Complications associated with temporary trachostomy tubes in 42 dogs (1998-2007). *J Small Anim Pract* 2012, 53, 108-114.
18. Oechtering GU, Pohl S, Schlueter C, Lippert JP, Alef M, Kiefer I, Ludewig E, Schuenemann R. A novel approach to brachycephalic syndrome. 1. Evaluation of anatomical intranasal airway obstruction. *Vet Surg* 2016, 45, 165-172.
19. Oechtering G, Pohl S, Schlueter C & Schuenemann R A Novel Approach to Bracycephalic Syndrome. 2 Laser-Assisted Turbinectomy (LATE). *Vet Surg* 2016, 45, 173-181.
20. Packer RM, Hendricks A, Burn CC. Do dog owners percieve the clinical signs related to conformational inherited disorders as "normal" for the breed? A potential constraint to improving canine welfare. *Anim Welf.* 2012, 21, 1, 81-93.
21. Packer RMA, Hendricks A, Tivers MS, Burn CC Impact of facial conformation on canine health, brachycephalic obstructive airway syndrome *PLoS ONE* 2015, 10, 10, e0137496.
22. Roedler FS, Pohl S, Oechtering GU. How does severe brachycephaly affect dog's lives? Results of a structured preoperative owner questionnaire. *Vet J* 2013, 198, 3, 606-610.
23. Schuenemann R, Oechtering GU. Inside the brachycephalic nose: Intranasal mucosal contact points. *American Animal Hospital Association* 2014, 50, 149-158.
24. Schuenemann R, Pohl S, Oechtering G U A novel approach to brachycephalic syndrome. 3. Isolated laser-assisted turbinectomy of caudal aberrant turbinates (CAT LATE). *Vet Surg* 2017, 46, 32-38.
25. Swimmer RA, Rozanski EA. Evaluation of the 6-minute walk test(6MWT) in pet dogs. *J Vet Intern Med* 2011, 25, 2, 405-406.
26. Talaver J, Kirschvink N, Schuller S, Garrères AL, Gustin P, Dettleux D. Evaluation of respiratory function by barometric whole-body plethysmography in healthy dogs. *Vet J* 2006, 172, 1, 67-77.
27. Torrez C, Hunt G. Results of surgical correction of abnormalities associated with brachycephalic airway syndrome in dogs in Australia. *J Small Anim Pract* 2006, 47, 150-154.
28. Trader R. Nose operation. *J Am Vet Med Assoc.* 1949, 114, 210-211.